Afecciones no cancerosas de los senos

Las afecciones no cancerosas de los senos (mamas) son alteraciones que no son cáncer. Son tan comunes que la mayoría de las mujeres las tienen. De hecho, la mayoría de los cambios en los senos resultan ser benignos después que se les toman muestras (biopsia) y se examinan. El término benigno se utiliza para referirse a los cambios no cancerosos.

Contrario a los cánceres de seno, las afecciones benignas de los senos no atentan contra la vida, pero a veces pueden ocasionar síntomas que causan molestias. Además, ciertas afecciones benignas están asociadas con un mayor riesgo de cáncer de seno en el futuro.

¿Qué es el tejido normal de los senos y qué función tiene?

La función principal de los senos es producir leche para la lactancia. Los senos tienen dos tipos principales de tejidos: tejidos glandulares y tejidos de soporte (estromales).

La parte *glandular* del seno comprende los *lobulillos* y los *conductos* (mostrados en la gráfica que se presenta a continuación). En mujeres que están en la etapa de la lactancia, las células y los lobulillos producen la leche que se desplaza a través de los conductos (los conductos son pequeños tubos que transportan la leche al pezón). Cada seno tiene varios conductos que llegan hasta el pezón.

El tejido de soporte del seno comprende el tejido adiposo y el tejido conectivo fibroso que proporciona el tamaño y la forma del seno.

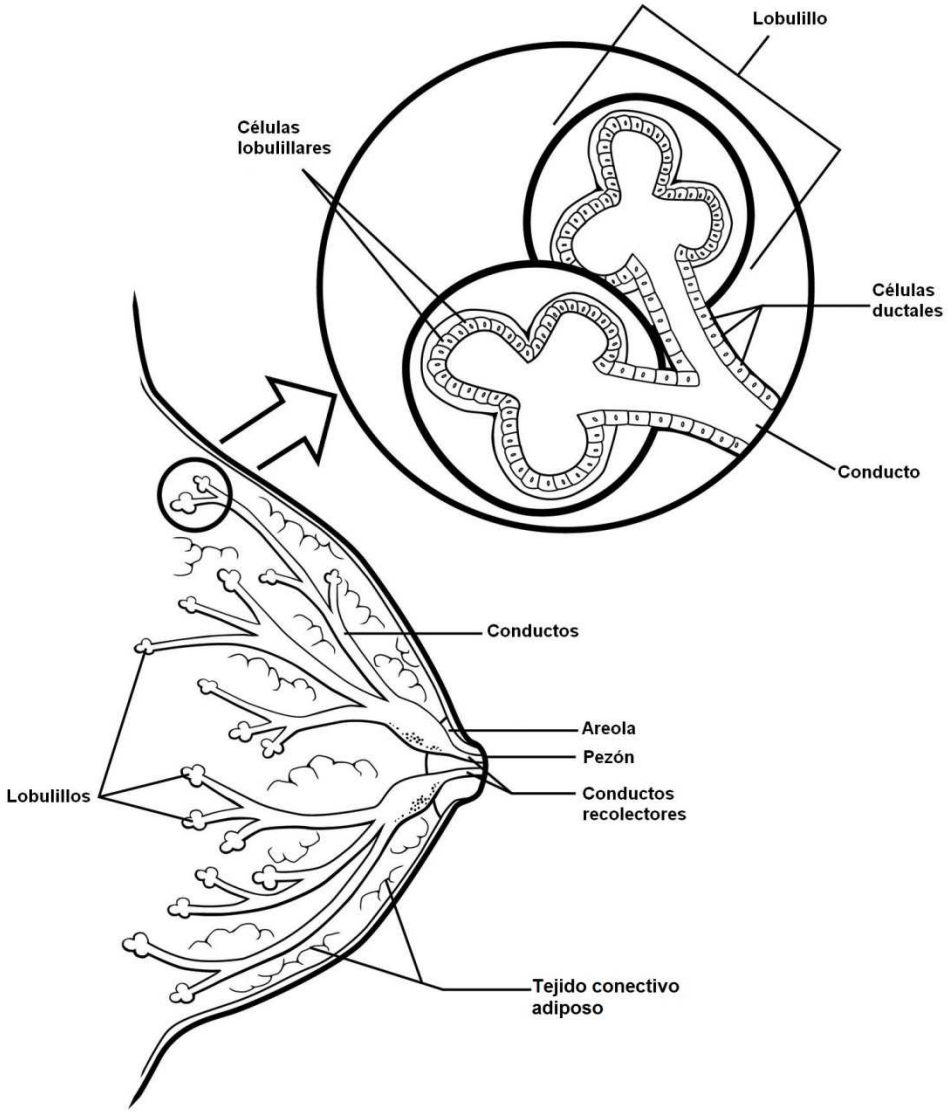

Cualquiera de estas partes del seno puede experimentar cambios que causan síntomas. Estos cambios en los senos pueden ser afecciones benignas (no cancerosas) o tumores cancerosos.

Detección de afecciones no cancerosas de los senos

Señales y síntomas causados por cambios en los senos

Los cambios en los senos pueden ser causados por afecciones benignas (no cancerosas) o por el cáncer. Los síntomas más comunes son probablemente a causa de afecciones benignas. Aun así, es importante reportar a su médico cualquier cambio que usted observe en sus senos. Las afecciones benignas y el cáncer de seno causan muchos de los mismos síntomas. Por lo

tanto, puede ser difícil diferenciar entre las afecciones benignas y las cancerosas basándose solamente en los síntomas. Su médico puede ordenar otras pruebas para averiguar exactamente qué está causando el cambio en el seno.

Es posible que algunos cambios en los senos no causen ningún síntoma y que se detecten durante un mamograma (mamografía).

Masas, nódulos o protuberancias

Una afección benigna del seno a menudo causa una masa, también referida como un nódulo o una protuberancia, cuya área puede o no estar muy sensible. Una mujer puede encontrar la masa mientras se baña o durante otras actividades diarias.

Entre más joven sea una mujer, mayor es la probabilidad de que una masa del seno sea una afección benigna. La causa más común de masas en los senos son fibroadenomas y una combinación de fibrosis y quistes que a veces son referidos como *cambios fibroquísticos*. (Usted puede encontrar una lista de los diferentes cambios en los senos en la sección "Tipos de afecciones no cancerosas de los senos").

Aunque la mayoría de las masas en los senos no son tumores cancerosos, siempre existe la probabilidad de que una masa pueda serlo, incluso en mujeres jóvenes. **Independientemente de la edad de una mujer, las masas y los otros cambios deben ser revisados para asegurarse de que no sea cáncer de seno.**

El tener muchas masas en ambos senos a menudo se debe a una combinación de fibrosis y quistes (cambios fibroquísticos).

Las masas en los senos, al igual que otros síntomas, tienen que tomarse en consideración junto con los otros síntomas que la mujer pudiera tener. Por ejemplo, una masa nueva y sensible que surja al mismo tiempo que enrojecimiento de la piel y fiebre pudiera ser una señal de infección del seno. No obstante, cualquier protuberancia nueva u otro cambio debe ser examinado por un doctor, enfermera u otro profesional de atención médica.

Enrojecimiento y/o engrosamiento de la piel

El enrojecimiento o el engrosamiento de un área de la piel del seno también puede tener diferentes causas. Por ejemplo, la inflamación del seno, conocida como *mastitis*, es común en mujeres que están amamantando a sus bebés y es causada usualmente por una infección.

Aun así, es importante que un doctor o una enfermera examine cualquier enrojecimiento o engrosamiento nuevo, ya que esto podría confundirse con un tipo especial de cáncer de seno (llamado *cáncer inflamatorio del seno*) que se parece mucho a una infección. Algunas veces, incluso los médicos no pueden distinguirlos. Debido a que este tipo de cáncer de seno crece con rapidez, es necesario que acuda a su médico de inmediato en caso de que esté recibiendo tratamiento con antibióticos y los síntomas no se alivien dentro de los próximos días de haber iniciado el tratamiento. (Para más información, consulte el documento disponible en inglés *Inflammatory Breast Cancer*.)

Dolor

Algunas mujeres sienten dolor o molestia en el seno que está asociado con su ciclo menstrual. Este tipo de dolor cíclico es más común durante o alrededor de la semana previa a la menstruación, y por lo general desaparece una vez que ésta comienza. Muchas mujeres con cambios fibroquísticos sienten este tipo de dolor cíclico en el seno. Se cree que esto se debe a cambios en los niveles hormonales.

Algunas afecciones benignas de los senos, como la inflamación de los senos (mastitis), pueden causar un dolor más súbito. En estos casos, el dolor no está asociado con el ciclo menstrual. Aunque por lo general el cáncer de seno no causa dolor, sí es posible que esto ocurra, por lo que el dolor no debe ser interpretado como una señal de que no hay presencia de cáncer.

Secreción del pezón

Una secreción del pezón (que no sea leche) podría ser alarmante, pero en la mayoría de los casos se debe a una afección benigna. Al igual que con las protuberancias del seno, mientras más joven sea la mujer, mayores probabilidades hay de que la afección que origina la secreción sea benigna.

En las afecciones benignas, una secreción no lechosa es por lo general de color claro, amarillo o verde. Aun cuando usted observe sangre en la secreción o se detecte a través de análisis de laboratorio, la causa probablemente no sea cáncer. Sin embargo, esto es motivo de preocupación y usted probablemente necesitará más pruebas.

Si la secreción proviene de más de uno de los conductos del seno o de ambos senos, a menudo se debe a una afección benigna como cambios fibroquísticos o ectasia ductal. No obstante, aún es una buena idea que le examine un profesional de la atención médica.

Si la secreción (ya sea sanguinolenta o no) es de un solo conducto, puede ser por causa de una afección benigna en ese conducto. Pero también puede ser causada por un cáncer. Por lo tanto, usted debe consultar con un doctor de inmediato.

Una secreción lechosa que proviene de ambos senos (que no sea durante el embarazo o durante la lactancia) puede algunas veces ocurrir como una reacción al ciclo menstrual. Además puede deberse a un desequilibrio en las hormonas producidas por la glándula pituitaria o la glándula tiroides, o incluso por ciertos medicamentos.

Como se mencionó previamente, las afecciones benignas son mucho más comunes que el cáncer de seno, pero es importante consultar con un profesional de atención médica sobre cualquier cambio en los senos para que pueda ser revisado de inmediato.

El cáncer de seno puede detectarse en sus inicios

Mantenerse alerta ante cualquier cambio en los senos y hacerse los exámenes y las pruebas de acuerdo con las guías de detección temprana de la Sociedad Americana Contra El Cáncer, puede ayudar a encontrar temprano los cambios en los senos. Si el cambio es cáncer de seno,

es importante que se descubra en la etapa más temprana posible, mientras esté pequeño, no se ha propagado y es fácil de tratar.

Para obtener más información detallada y las guías de la Sociedad Americana Contra El Cáncer para la detección temprana del cáncer de seno, consulte el documento titulado *Detección temprana del cáncer de seno*.

Diagnóstico de los cambios no cancerosos de los senos

Si sus síntomas o resultados de su mamograma sugieren que puede que tenga un problema en su seno, su médico tomará más medidas para saber de qué se trata. Es importante saber exactamente qué tipo de problema es para que se pueda determinar el tratamiento más adecuado, de ser necesario.

Antecedentes médicos y examen físico

Los primeros pasos consisten en hacer preguntas sobre su salud (historial médico) y un examen físico. Responder a las preguntas acerca de su historial clínico personal y familiar proporcionará a su médico información sobre sus factores de riesgo para el cáncer de seno y para afecciones benignas de los senos. Además, el médico preguntará sobre cualquier síntoma que usted presente, incluyendo por cuánto tiempo los ha presentado.

Luego, el médico llevará a cabo un examen minucioso de los senos para detectar cualquier protuberancia y palpar su textura, tamaño, y relación con la piel y los músculos del pecho. Se notará cualquier cambio en los pezones o en la piel de los senos. Se podrán palpar los ganglios linfáticos situados debajo de la axila y encima de la clavícula, ya que la inflamación o la consistencia de dichos ganglios pudiera ser una señal de propagación del cáncer de seno (los ganglios linfáticos son pequeñas agrupaciones de células del sistema inmunológico en forma de frijoles y son a donde los cánceres de seno a menudo se propagan primero).

Además de hacerle preguntas sobre su salud y de realizarle un examen físico, es posible que le realicen estudios por imágenes y una biopsia del seno.

Estudios por imágenes

Varios tipos de estudios por imágenes se pueden usar para detectar o ayudar a evaluar enfermedades de los senos. Algunas de éstas incluyen:

- **Mamogramas:** radiografías de los senos.
- **Ecografía del seno:** un estudio en el que se usa ondas sonoras para observar el interior de los senos.

- **MRI (imágenes por resonancia magnética) de los senos:** un estudio en el que se usan ondas radiales e imanes potentes para obtener imágenes detalladas del interior de los senos.
- **Ductograma:** se coloca un tubo plástico muy delgado en la abertura de un conducto por donde sale secreción y se inyecta una pequeña cantidad de tinte de contraste para delinear la forma del conducto en una radiografía.

Para más información sobre estos y otros estudios por imágenes, lea nuestro documento *Mamogramas y otros estudios de imaginología de los senos*.

Otros procedimientos

Examen de la secreción del pezón

Si sale líquido de su pezón, puede que se recolecte una muestra del líquido y se examine con un microscopio para saber si hay signos de infección o células cancerosas. Por lo general, esta no es una buena manera de detectar cáncer, ya que el cáncer puede estar presente incluso si no se encontraron células cancerosas en el líquido.

Biopsia

Durante una biopsia, el médico extrae una muestra de tejido del área anormal para examinarla con un microscopio. Una biopsia se puede hacer cuando se encuentra en mamogramas, estudios por imágenes o un examen físico, un cambio en un seno que puede que sea cáncer. La biopsia es la única manera de indicar la presencia real de un cáncer.

Existen varios tipos de biopsia, y cada uno tiene ventajas y desventajas. En algunos se usa una aguja, mientras que en otros se requiere cirugía. Para detalles sobre los diferentes tipos de biopsias del seno y para saber cómo se realiza el procedimiento, lea nuestro documento titulado *Para las mujeres que enfrentan una biopsia del seno*.

Tipos de afecciones no cancerosas de los senos

A continuación se presenta una lista de algunas de las afecciones más comunes de los senos que no son cáncer y que no ponen la vida en peligro. A menudo, se les llama *afecciones benignas de los senos*. Aun así, estas afecciones pueden causar síntomas y algunas están asociadas con un mayor riesgo de padecer posteriormente cáncer de seno. Entre las afecciones benignas de los senos se encuentran:

- Fibrosis y quistes simples
- Hiperplasia ductal o lobulillar
- Carcinoma lobulillar in situ (LCIS)

- Adenosis
- Fibroadenomas
- Tumores filoides
- Papilomas intraductales
- Tumor de células granulares
- Necrosis adiposa y quistes oleosos
- Mastitis
- Ectasia ductal
- Otras afecciones no cancerosas de los senos

Fibrosis y quistes simples

Muchas de las masas (nódulos, protuberancias) de seno pueden ser causadas por fibrosis y/o quistes, los cuales son cambios benignos (no cáncer) del tejido mamario que ocurren en muchas mujeres en algún punto de sus vidas.

La fibrosis se refiere a la formación de tejido parecido a una cicatriz (fibroso), y los quistes son sacos llenos de líquido. Estos cambios en ocasiones son referidos como *cambios fibroquísticos*, y solían ser denominados como *enfermedad fibroquística*. Con mayor frecuencia son diagnosticados por un médico en función de los síntomas, tales como nódulos, inflamación e hipersensibilidad o dolor en los senos. Estos síntomas tienden a empeorar antes de comenzar el periodo menstrual de una mujer. Es posible que se sientan protuberancias en los senos, y algunas veces puede salir un líquido transparente o ligeramente turbio de los pezones.

Estos cambios son más frecuentes en las mujeres que se encuentran en edad fértil, pero pueden afectar a las mujeres de cualquier edad. Los cambios fibroquísticos son las afecciones benignas de los senos más comunes. Estos cambios se pueden encontrar en distintas partes del seno, así como en ambos senos a la vez.

Cuando se observa el tejido fibroquístico del seno con un microscopio, se pueden hallar muchos cambios distintos. La mayoría de éstos reflejan la forma en que el tejido del seno de la mujer ha respondido a los cambios hormonales mensuales, y tienen poca importancia.

Fibrosis

La fibrosis se refiere a una gran cantidad de tejido fibroso, la misma materia de la que están compuestos los ligamentos y tejido cicatrizado. Las áreas de fibrosis tienen una consistencia como de hule, firme o dura al tacto. La fibrosis no requiere ningún tratamiento especial.

Quistes

Una protuberancia redonda y móvil, en especial si resulta dolorosa al tacto, sugiere la presencia de un quiste. Los quistes son sacos redondos u ovalados que están llenos de líquido dentro de los senos. Son más frecuentes en mujeres de entre 40 y 49 años de edad, aunque pueden presentarse en mujeres de cualquier edad. Los cambios hormonales de cada mes a menudo hacen que los quistes crezcan y éstos se hacen más dolorosos y evidentes justo antes de la menstruación.

Los quistes se originan debido una acumulación de líquido dentro de las glándulas de los senos. Los microquistes (quistes microscópicos) son demasiado pequeños para poder ser reconocidos al tacto y sólo se detectan al examinar el tejido mediante un microscopio. Si el líquido continúa acumulándose, se formarán macroquistes (quistes de mayor tamaño) que pueden palparse fácilmente y pueden alcanzar un diámetro de alrededor de 1 o 2 pulgadas. Conforme vayan creciendo, puede que el tejido del seno alrededor de estas formaciones se estire causando dolor.

Colocar una aguja fina en el quiste puede confirmar el diagnóstico y, al mismo tiempo, drenar el líquido del mismo. La eliminación del líquido puede disminuir la presión y el dolor por algún tiempo, aunque no es necesario extraer el líquido salvo que cause malestar. Si se extrae, el líquido podría volver posteriormente.

El diagnóstico

Con más frecuencia, el diagnóstico de los cambios fibroquísticos se hace basándose solo en los síntomas. Estos síntomas pueden incluir dolor en el seno y la presencia de masas sensibles o áreas engrosadas en los senos. Puede que los síntomas cambien a medida que la mujer pase por las distintas etapas del ciclo menstrual. A veces, una de las protuberancias podría resultar más dura o presentar otras características que despierten la sospecha de un cáncer. Cuando esto ocurre, puede que sea necesario realizar una biopsia para descartar la presencia de cáncer. La fibrosis y los quistes también se pueden observar en las biopsias de masas que resultan tener otro diagnóstico.

Tratamiento

La mayoría de las mujeres con cambios fibroquísticos y sin síntomas que causen molestias no tiene necesidad de tratamiento, pero se puede recomendar un seguimiento más riguroso. Las mujeres con molestias leves podrían encontrar alivio con el uso de sostenes con soporte bien entallados, la aplicación de calor o usando analgésicos (medicina contra el dolor) de venta sin receta.

El drenaje del líquido con una aguja puede ayudar a aliviar los síntomas en un número muy pequeño de mujeres con quistes dolorosos.

Algunas mujeres indican que los síntomas mejoran si dejan de ingerir cafeína y otros estimulantes contenidos en el café, el té, el chocolate y muchos refrescos. Los estudios no han encontrado que estos estimulantes tengan algún efecto significativo en los síntomas, pero

muchas mujeres consideran que vale la pena intentar prescindir de estos alimentos y bebidas durante un par de meses.

Debido a que la inflamación de los senos en los últimos días de la menstruación resulta dolorosa para ciertas mujeres, algunos doctores recomiendan que las pacientes con síntomas severos reduzcan la ingestión de sal o que tomen diuréticos (medicamentos para ayudar a eliminar el líquido del cuerpo).

Se ha sugerido que algunos tipos de vitaminas o suplementos herbarios podrían aliviar los síntomas, pero hasta el momento ninguno ha demostrado ser de utilidad, y algunos tienen efectos secundarios si se toman en grandes dosis.

Algunos doctores recetan hormonas, como los anticonceptivos orales (pastillas para el control de la natalidad), así como tamoxifeno o andrógenos. Sin embargo, estas hormonas por lo general solamente se utilizan en mujeres con síntomas severos debido a que pueden presentar efectos secundarios graves.

Vínculo con el riesgo de cáncer

Tener fibrosis o quistes no aumenta su riesgo de padecer cáncer de seno en el futuro.

Hiperplasia ductal o lobulillar

La hiperplasia también se conoce como *hiperplasia epitelial* o *enfermedad mamaria proliferativa*. Es un crecimiento excesivo de las células que recubren a los conductos o los lobulillos.

La hiperplasia será clasificada ya sea como *hiperplasia ductal* (también conocida como *hiperplasia epitelial ductal*) o como *hiperplasia lobulillar* en función de las características microscópicas de las células.

La hiperplasia puede ser denominada usual o atípica en función del patrón que formen las células. En la hiperplasia usual, el patrón celular es muy parecido al normal. La hiperplasia atípica (o hiperplasia con atipia) es un término usado cuando las células están más distorsionadas.

El diagnóstico

Por lo general, la hiperplasia no causa una masa que pueda ser palpada, aunque puede causar cambios que se observen en un mamograma. El diagnóstico se basa en los resultados de una biopsia (en la que se extrae una muestra de tejido y se examina con un microscopio).

Vínculo con el riesgo de cáncer

Los distintos tipos de hiperplasia afectan el riesgo de cáncer de seno de forma diferente:

- **Hiperplasia leve de tipo usual:** no aumenta el riesgo de cáncer de seno.

- **Hiperplasia moderada o florida de tipo usual (sin atipia), también referida como hiperplasia usual:** el riesgo de cáncer de seno es alrededor de 1½ a 2 veces mayor en comparación con una mujer que no tenga anomalías en el seno.
- **Hiperplasia atípica (hiperplasia ductal atípica [ADH] o hiperplasia lobulillar atípica [ALH]):** el riesgo de cáncer de seno es alrededor de 3½ a 5 veces mayor en comparación con una mujer que no tenga anomalías en el seno. El documento *Cómo entender su informe de patología: Hiperplasia atípica* provee información sobre informes patológicos que muestran hiperplasia atípica.

Si usted tiene hiperplasia, especialmente hiperplasia atípica, por lo general tendrá que acudir al médico con más frecuencia. Puede que implique exámenes del seno con más frecuencia y un esfuerzo especial para someterse a mamogramas anuales debido a que algunos tipos de hiperplasia están asociados con un mayor riesgo de cáncer de seno. Algunas mujeres con hiperplasia atípica optan por tomar medicinas para reducir el riesgo de cáncer de seno. Para obtener más información sobre este tema, consulte nuestro documento titulado *Medicamentos para reducir el riesgo de cáncer de seno*.

Carcinoma lobulillar in situ (LCIS)

Al carcinoma lobulillar in situ (*lobular carcinoma in situ*, LCIS) también se le denomina neoplasia lobulillar. En este cambio del seno, las células que lucen como células cancerosas están creciendo en los lobulillos de las glándulas productoras de leche del seno, pero no crecen a través de la pared de los lobulillos. Algunas veces, el LCIS y el carcinoma ductal in situ (DCIS, siglas en inglés) son catalogados juntos como cánceres no invasivos de seno. Sin embargo, a diferencia del DCIS, el LCIS no se convierte en cáncer invasivo si no se trata.

El diagnóstico

El LCIS se diagnostica basándose en los resultados de una biopsia (en la que se extrae una muestra de tejido y se examina con un microscopio). A menudo el LCIS no causa un tumor que pueda ser palpado ni cambios que puedan observarse en un mamograma. Con frecuencia el LCIS se detecta cuando se hace una biopsia debido a otro problema del seno que se encuentra cerca. Para más información sobre informes patológicos que muestran LCIS, lea el documento *Understanding Your Pathology Report: Lobular Carcinoma In Situ*.

Vínculo con el riesgo de cáncer

Las mujeres con LCIS tienen un riesgo de 7 a 11 veces mayor de padecer cáncer invasivo en cualquiera de los senos. Por esta razón, las mujeres con LCIS deben someterse a mamogramas y acudir a consultas con sus médicos de forma periódica. Algunas mujeres con LCIS optan por tomar medicinas para reducir el riesgo de cáncer de seno. Para obtener más información sobre este tema, consulte nuestro documento titulado Medicamentos para reducir el riesgo de cáncer de seno.

Adenosis

Con la adenosis, los lobulillos del seno están agrandados y contienen más glándulas de lo normal. A menudo, la adenosis se encuentra en biopsias de mujeres con cambios fibroquísticos. Existen diferentes nombres para este padecimiento, incluyendo adenosis general, adenosis tumoral o adenoma. Aunque algunos de estos términos contienen el término tumor, la adenosis no es un cáncer.

La adenosis esclerosante es un tipo especial de adenosis, en el cual los lobulillos agrandados están distorsionados por el tejido fibroso de apariencia cicatricial.

El diagnóstico

Si se detectan muchos lobulillos agrandados próximos entre sí, puede que estén lo suficientemente grandes como para ser palpados. Cuando éste es el caso, puede ser difícil para el doctor determinar si se trata de masas o de cáncer de seno con tan solo un examen de los senos. Las calcificaciones (depósitos minerales) pueden formarse en la adenosis, la adenosis esclerosante y en los tumores cancerosos. Estas pueden ser difíciles de diferenciar en los mamogramas y, por lo general, es necesario realizar una biopsia para saber si son causadas por la adenosis o por cáncer. (En una biopsia, se extrae una muestra de tejido y se examina con un microscopio).

Vínculo con el riesgo de cáncer

Algunos estudios han hallado que las mujeres con adenosis esclerosante tienen un mayor riesgo de cáncer de seno (alrededor de 1½ a 2 veces el riesgo de las mujeres sin cambios en los senos).

Fibroadenomas

Los fibroadenomas son tumores benignos (no cancerosos) compuestos de tejido glandular del seno y de tejido estromal (conectivo). Son más frecuentes en mujeres jóvenes de entre 20 y 39 años de edad, aunque pueden presentarse en mujeres de cualquier edad.

Algunos fibroadenomas son demasiado pequeños para poder palparse y sólo pueden verse si se extrae el tejido mamario y se examina con un microscopio, aunque otros tienen varias pulgadas de diámetro. Los fibroadenomas tienden a ser redondos y presentar bordes que son distintos a los del tejido circundante del seno. A menudo se sienten como una canica o balín dentro del seno. Usted los puede mover debajo de la piel y por lo general son firmes y no causan sensibilidad al palparlos. Una mujer puede tener uno o muchos fibroadenomas.

El diagnóstico

Algunos fibroadenomas se pueden palpar, pero otros solo se descubren mediante estudios por imágenes (como un mamograma). Para saber si un tumor es un fibroadenoma, es necesario realizar una biopsia (extraer tejido para ser examinado con un microscopio). La mayoría de los fibroadenomas lucen igual en su totalidad cuando se observan con un microscopio y son

denominados *fibroadenomas simples*. Pero algunos fibroadenomas contienen otros componentes (tal como macroquistes, adenosis esclerosante, o depósitos minerales). Éstos son referidos como *fibroadenomas complejos*.

Tratamiento

Muchos doctores recomiendan la extirpación de los fibroadenomas, especialmente si éstos siguen creciendo o si cambian la forma del seno. A veces (particularmente en mujeres de mediana edad o de edad avanzada), estos tumores dejan de crecer, o incluso disminuyen de tamaño, sin recibir tratamiento alguno. En este caso, siempre y cuando los doctores tengan certeza de que las masas son realmente fibroadenomas y no cáncer de seno, puede que los dejen permanecer, pero bajo observación para asegurarse de que no crezcan. Este enfoque resulta útil para aquellas mujeres con muchos fibroadenomas que no estén creciendo. En tales casos, la extirpación de los mismos pudiera requerir la eliminación de una cantidad considerable de tejido circundante normal del seno, lo que causaría una cicatriz que cambiaría la forma y textura del seno. Esto puede hacer aún más difícil la interpretación de los exámenes de los senos y los mamogramas en el futuro.

Es importante que las mujeres que tengan fibroadenomas se sometan regularmente a exámenes de los senos para asegurarse de que no estén creciendo.

A veces, después de la extirpación quirúrgica de un fibroadenoma, crecen uno o varios nuevos. Esto significa que se ha formado otro fibroadenoma y no que el anterior haya reaparecido.

Vínculo con el riesgo de cáncer

Las mujeres con fibroadenomas tienen un mayor riesgo de cáncer de seno (aproximadamente de 1½ a 2 veces el riesgo de las mujeres que no tienen alteraciones en el seno).

Tumores filoides

Los tumores filoides son tumores poco frecuentes de los senos que, al igual que un fibroadenoma, contiene dos tipos de tejido mamario: tejido estromal (conectivo) y tejido glandular (lobulillo y conducto). Son más frecuentes en mujeres jóvenes de entre 30 y 49 años de edad, aunque pueden presentarse en mujeres de cualquier edad.

El diagnóstico

Por lo general, los tumores se sienten como masas que no causan dolor, aunque algunos pueden causarlo. Éstos pueden crecer rápidamente y estirar la piel. A menudo son difíciles de diferenciar de los fibroadenomas cuando se observan en los estudios por imágenes, o incluso con ciertos tipos de biopsias (la clase en la que se usa una aguja para extraer una muestra de tejido para observarla con un microscopio). A menudo es necesario extraer el tumor por completo para asegurarse de que se trata de tumor filoides.

Cuando se observan en un microscopio, la diferencia principal entre los fibroadenomas y los tumores filoides consiste en que los tumores filoides presentan un sobrecrecimiento del tejido conectivo. Las células que componen la parte del tejido conectivo pueden tener un aspecto anormal cuando se observan con un microscopio. Según la apariencia de las células, los tumores filoides pueden clasificarse como benignos (no cancerosos), malignos (cancerosos) o *limítrofes* (lucen más anormales que los tumores benignos, pero no tan malignos). Estos tipos de tumores se pueden comportar de manera muy distinta.

Tratamiento

Algunas veces, los tumores filoides (incluso los benignos) pueden regresar en el mismo lugar si son extirpados sin que se haya tomado suficiente tejido normal circundante. Por esta razón, estos tumores se tratan mediante la extirpación del tumor y al menos 1 cm (un poco menos de ½ pulgada) de área del tejido mamario normal que rodea al tumor.

Los tumores filoides malignos se tratan mediante la extirpación de los mismos, junto con un amplio margen de tejido normal, o mediante una mastectomía (extirpación total del seno), de ser necesario. Los tumores filoides malignos son diferentes de los tipos más comunes de cáncer de seno. Éstos no responden a la terapia hormonal y son menos propensos que la mayoría de los tipos de cáncer de seno a responder a la radioterapia o a los medicamentos de quimioterapia que normalmente se emplean contra el cáncer de seno. Los tumores filoides que se han propagado a regiones distantes son a menudo tratados como sarcomas (cánceres de tejido blando) y no como cánceres de seno.

Vínculo con el riesgo de cáncer

Los tumores filoides no suelen ser cancerosos, aunque en pocos casos pueden serlo. Aunque tanto como un tercio de estos tumores se clasifica como malignos según su apariencia microscópica, en general, menos del 5% de los tumores filoides son verdaderos cánceres en función de su capacidad de propagación a otras áreas, como a los pulmones.

Debido a que estos tumores pueden regresar, por lo general se recomienda el seguimiento riguroso con exámenes del seno frecuentes y estudios por imágenes después del tratamiento.

Papilomas intraductales

Los papilomas intraductales son tumores benignos (no cancerosos) que crecen dentro de los conductos de los senos. Son crecimientos semejantes a verrugas del tejido glandular en conjunto con el tejido fibroso y vasos sanguíneos (tejido *fibrovascular*).

Los *papilomas solitarios* o *papilomas intraductales solitarios* son tumores aislados que a menudo crecen en los conductos lácteos grandes cercanos al pezón. Éstos son una causa común de secreción clara o sanguinolenta, especialmente cuando proviene de un solo seno. Pudieran sentirse como una protuberancia pequeña debajo o próxima al pezón. Los papilomas solitarios no aumentan el riesgo de cáncer de seno, a menos que haya otros cambios, como la hiperplasia atípica (refiérase a la sección “Hiperplasia”).

Los papilomas también pueden encontrarse en los pequeños conductos en áreas del seno distantes del pezón. En este caso, con frecuencia hay varios crecimientos (*papilomas múltiples*). Hay menos probabilidad de que estos tumores causen secreción del pezón.

La papilomatosis es un tipo de hiperplasia en la que hay áreas muy pequeñas de crecimiento celular dentro de los conductos, pero no son tan distinguibles como los papilomas.

El diagnóstico

A menudo los ductogramas son útiles en encontrar papilomas. Si el papiloma es lo suficientemente grande como para poder palparse, puede llevarse a cabo una biopsia (en la que se extrae tejido para examinarlo con un microscopio).

Tratamiento

El tratamiento habitual consiste en extirpar el papiloma y un segmento del conducto donde se encuentra.

Vínculo con el riesgo de cáncer

Tener papilomas múltiples está asociado con un mayor riesgo de cáncer de seno, aunque tener un solo papiloma no.

La papilomatosis también está asociada con un riesgo ligeramente mayor de cáncer de seno.

Tumor de células granulares

Los tumores de células granulares comienzan en las células nerviosas primitivas (prematuras). Estos tumores rara vez se encuentran en los senos. La mayoría surge en la piel o la boca, aunque son poco comunes incluso en estos lugares. Casi siempre son benignos (no cancerosos).

Un tumor de células granulares del seno puede en la mayoría de las veces ser palpado como una protuberancia firme que se puede mover, aunque algunas veces podría estar adherido a la piel o a la pared torácica. Por lo general, miden aproximadamente entre ½ a 1 pulgada (1 y 2½ centímetros) de ancho, y se encuentran con más frecuencia en la parte superior interna del seno.

El diagnóstico

Los tumores de células granulares a veces son confundidos con cáncer ya que pueden formar protuberancias que son poco móviles. También pueden simular un cáncer en el mamograma. A través de una biopsia (se extrae una muestra de tejido para ser examinada con un microscopio) se pueden diferenciar de los cánceres.

Tratamiento

Este tumor por lo general se cura al extirparlo junto con un margen (borde) pequeño de tejido normal del seno circundante.

Vínculo con el riesgo de cáncer

Los tumores de células granulares no están asociados con un mayor riesgo de padecer cáncer de seno en el futuro.

Necrosis adiposa y quistes oleosos

La *necrosis adiposa* se presenta cuando se daña un área del tejido adiposo del seno. Por lo general se debe a una lesión en el seno. También puede presentarse después de una cirugía o del tratamiento con radiación. A medida que el cuerpo repara el tejido dañado, va siendo reemplazado por un tejido cicatricial firme.

Ciertas células adiposas pueden tener una respuesta diferente a las lesiones. En lugar de formar tejido cicatricial, las células adiposas mueren y liberan su contenido. Esto forma un depósito con la forma de una bolsa de líquido graso llamado *quiste oleoso.*

El diagnóstico

Los quistes oleosos y las áreas de necrosis adiposa pueden formar una masa que se puede palpar. Puede ser difícil diferenciarlos de los cánceres cuando se hace un autoexamen de los senos o incluso un mamograma. Es posible que se necesite una biopsia (extirpación de toda o parte de la protuberancia para observar el tejido con un microscopio) para saber si se trata de cáncer.

Los quistes oleosos se pueden observar en una ecografía y luego hacer el diagnóstico mediante aspiración con aguja (se inserta una aguja delgada en el quiste para extraer el líquido). Esto también puede servir como tratamiento, aunque usualmente no es necesario a menos que el quiste cause cierta molestia.

Vínculo con el riesgo de cáncer

La necrosis adiposa es más común en las mujeres cuyos senos son muy grandes. No aumenta el riesgo de una mujer de padecer cáncer de seno.

Mastitis

La mastitis es una inflamación del seno. En la mayoría de los casos es causada por una infección del seno y se presenta con más frecuencia en mujeres que están amamantando a sus bebés, aunque puede presentarse en cualquier mujer. La piel abierta o una abertura en el pezón puede permitir que las bacterias entren en el conducto del seno, donde pueden crecer.

El diagnóstico

Por lo general, la mastitis se puede diagnosticar basándose en los síntomas de una mujer y los resultados de un examen de los senos. Los glóbulos blancos del cuerpo secretan sustancias para combatir la infección. Esto causa inflamación y un aumento en el flujo sanguíneo. Puede que el área se sienta adolorida, se enrojezca y se sienta caliente al tacto. Otros síntomas pueden incluir fiebre y dolor de cabeza.

Tratamiento

La mastitis se trata con antibióticos. En algunos casos, se puede formar un absceso en el seno (acumulación de pus). Los abscesos son tratados mediante el drenaje de pus, ya sea a través de cirugía o mediante el uso de una aguja (a menudo guiada con una ecografía), para luego administrar antibióticos.

Vínculo con el riesgo de cáncer

La mastitis no aumenta el riesgo de una mujer de padecer cáncer de seno. Sin embargo, un tipo poco común de cáncer conocido como *cáncer inflamatorio del seno* causa síntomas similares a la mastitis y puede confundirse con una infección. Si se diagnostica mastitis y el tratamiento con antibióticos no es útil dentro de más o menos una semana, puede que se requiera una biopsia de la piel para asegurarse que no se trate de cáncer. El cáncer inflamatorio de seno puede propagarse rápidamente. Por lo tanto, no hay que demorar la consulta con el médico si aún presenta síntomas tras el tratamiento con antibióticos.

Ectasia ductal

La ectasia ductal, también referida como ectasia ductal mamaria, es común en mujeres mayores de 50 años de edad. Ocurre cuando los conductos mamarios se ensanchan y sus paredes de engrosan, causando que se obstruyan resultando en acumulación de líquido.

El diagnóstico

A menudo, esta afección no genera síntomas y se detecta mediante la biopsia que se realiza debido a otro problema. Con menos frecuencia, la ectasia ductal puede causar una secreción verde o negra pegajosa, a menudo espesa. El pezón y el tejido adyacente del seno pueden estar dolorosos al tacto y enrojecidos. Puede que el pezón se contraiga hacia adentro. A veces, el tejido cicatricial alrededor del conducto anormal causa una protuberancia dura que puede confundirse con un cáncer. Si causa una protuberancia (masa), podría ser necesario realizar una biopsia (extraer una muestra de tejido para examinarla con un microscopio).

Tratamiento

En ocasiones, este padecimiento mejora sin tratamiento alguno, o con compresas tibias y antibióticos. Si los síntomas persisten, se puede extirpar el conducto anormal mediante cirugía.

Vínculo con el riesgo de cáncer

La ectasia ductal no incrementa el riesgo de cáncer de seno.

Otras afecciones no cancerosas de los senos

Otros tipos de tumores y afecciones benignas o no cancerosas menos comunes también se pueden presentar en el seno.

Cicatrices radiales

Las cicatrices radiales, también conocidas como *lesiones esclerosantes complejas*, a menudo son encontradas cuando se hace una biopsia del seno con otro propósito. Las cicatrices radiales pueden distorsionar el tejido normal del seno.

Realmente, las cicatrices radiales no son cicatrices, sino que se les llama así debido a su aspecto microscópico semejante al aspecto de las cicatrices.

Las cicatrices radiales por lo general no causan síntomas, pero hay dos razones por las que son importantes. Por un lado, si son lo suficientemente grandes, éstas pueden parecer cáncer en un mamograma, o incluso en una biopsia. Por otro lado, están asociadas con un ligero aumento en el riesgo de una mujer de padecer cáncer de seno.

Puede que a las mujeres que las presentan se les recomiende ver al médico con más frecuencia de lo habitual. Muchos doctores recomiendan la extracción de las cicatrices radiales.

Otras masas o tumores benignos

Los *lipomas* son tumores adiposos benignos que pueden aparecer en casi cualquier parte del cuerpo, incluyendo el seno. Por lo general no ocasionan sensibilidad dolorosa al tacto.

Entre otros tumores benignos o masas que a veces se detectan en el seno se incluyen *hamartomas, hemangiomas, hematomas, adenomioepiteliomas* y *neurofibromas.*

Ninguna de estas afecciones aumenta el riesgo de cáncer de seno, aunque puede que sea necesario realizar una biopsia o removerlas para saber de qué se trata.

Cómo las afecciones no cancerosas de los senos afectan el riesgo de cáncer de seno

Algunos tipos de afecciones no cancerosas o benignas de los senos están asociadas con un mayor riesgo de cáncer de seno, mientras que otros no. Los médicos a menudo dividen las afecciones benignas de los senos en tres grupos generales en función de si las células se están multiplicando (proliferativas) y de si existen células o patrones de células anormales (atipias):

- Las **lesiones no proliferativas** parecen no afectar el riesgo de cáncer de seno.
- Las **lesiones proliferativas sin atipia** aumentan levemente el riesgo de cáncer de seno.
- Las **lesiones proliferativas con atipia** aumentan el riesgo de cáncer de seno.

En esta sección, las afecciones benignas comunes se dividen en estos grupos. En la sección "Tipos de afecciones no cancerosas de los senos", encontrará enlaces de muchas de estas afecciones específicas.

Lesiones no proliferativas

Estas afecciones no están asociadas con el sobrecrecimiento del tejido mamario. No parecen afectar el riesgo de cáncer de seno, o en caso de que sí lo hagan, el efecto es muy pequeño. Éstos incluyen:

- Fibrosis
- Quistes
- Hiperplasia leve de tipo usual
- Adenosis (no esclerosante)
- Tumor filoide (benigno)
- Un solo papiloma (solitario)
- Tumor de células granulares
- Necrosis adiposa
- Mastitis
- Ectasia ductal
- Protuberancias o tumores benignos (lipoma, hamartoma, hemangioma, hematoma, neurofibroma, adenomioepitelioma)
- Metaplasia apocrina y escamosa
- Calcificaciones relacionadas con el epitelio

Lesiones proliferativas sin atipia

Estas afecciones están asociadas con el crecimiento de células en los conductos y lobulillos del tejido mamario. Parecen aumentar ligeramente el riesgo de cáncer de seno en una mujer (de 1½ a 2 veces respecto al riesgo usual):

- Hiperplasia ductal moderada o florida de tipo usual (sin atipia)

- Fibroadenoma
- Adenosis esclerosante
- Múltiples papilomas o papilomatosis
- Cicatrices radiales

Lesiones proliferativas con atipia

Estas afecciones están asociadas con un crecimiento excesivo de las células en los conductos o lobulillos del tejido mamario, y las células ya no lucen normales. Pueden aumentar el riesgo de cáncer de seno aproximadamente 3½ a 5 veces más que el riesgo normal:

- Hiperplasia ductal atípica (*atypical ductal hyperplasia*, ADH)
- Hiperplasia lobulillar atípica (*atypical lobular hyperplasia*, ALH)

Carcinoma lobulillar in situ (LCIS)

Esta afección eleva el riesgo de padecer cáncer de seno de 7 a 11 veces que el riesgo normal.

Para las mujeres con mayor riesgo de cáncer de seno

Las mujeres con algunas de las afecciones no cancerosas de los senos pueden tener un mayor riesgo de cáncer de seno. Sin embargo, es importante entender lo que realmente significa este aumento en el riesgo.

A continuación se presenta un ejemplo de lo que parece ser un riesgo aumentado según un estudio realizado en mujeres de una población principalmente blanca que residen en el medio oeste (de los EEUU):

> Se puede esperar que alrededor de 5 de cada 100 mujeres *sin* ninguna afección benigna de los senos tenga cáncer de seno dentro de los próximos 15 años.
>
> Se puede esperar que entre las mujeres con una afección benigna que aumenta el riesgo de 1½ a 2 veces, alrededor de 7 a 10 por cada 100 mujeres pueda padecer cáncer de seno en los próximos 15 años.
>
> Por otro lado, entre las mujeres con hiperplasia atípica (ductal o lobular), cuyo riesgo es de 3½ a 5 veces lo normal, se puede esperar que alrededor de 18 a 25 por cada 100 mujeres tengan cáncer de seno dentro de 15 años.

Además es muy importante recordar que muchos otros factores pueden afectar el riesgo de una mujer. Su edad, raza/grupo étnico, peso corporal, antecedente familiar e historial de menstruación y de embarazo, así como otros factores pueden afectar el riesgo. (Para más información, lea la sección “¿Cuáles son los factores de riesgo para el cáncer de seno?” en

nuestro documento titulado *Cáncer de seno*). Estos factores tienen que tomarse en consideración cuando se trata de determinar el riesgo actual de cáncer de seno en una mujer.

Si usted se encuentra en un grupo de mayor riesgo que el riesgo promedio para el cáncer de seno, hable con su médico sobre si debe someterse a imágenes por resonancia magnética (MRI) junto con sus mamogramas de detección, y pregúntele si debe comenzar a someterse a las pruebas de detección a una edad más temprana. Además es posible que usted quiera hablar sobre algunas medidas que puede tomar y que pudieran reducir su riesgo de cáncer de seno, como el tomar ciertos medicamentos. Para obtener más información sobre esta opción, consulte nuestro documento titulado *Medicamentos para reducir el riesgo de cáncer de seno*.

¿Cómo puedo obtener más información?

Más información de la Sociedad Americana Contra El Cáncer

A continuación presentamos información que podría ser de su utilidad. Puede ordenar copias gratis de nuestros documentos si llama a nuestra línea gratuita, 1-800-227-2345, o puede leerlos en nuestro sitio Web.

Cáncer de seno

Detección temprana del cáncer de seno

Breast Cancer in Men

Inflammatory Breast Cancer

Para la mujer que afronta una biopsia del seno

Mamogramas y otros procedimientos de imaginología de los senos

Medicamentos para reducir el riesgo de cáncer de seno

La comunicación con su médico

Su Sociedad Americana Contra El Cáncer también cuenta con libros que podrían ser de su ayuda. Llámenos al 1-800-227-2345 o visite nuestra librería en línea en www.cancer.org/cancer/bookstore para averiguar los costos o hacer un pedido.

Independientemente de quién sea usted, nosotros le podemos ayudar. Comuníquese con nosotros para recibir información y asistencia. Llámenos al **1-800-227-2345** o visítenos en www.cancer.org.

Referencias

Bleicher RJ. Management of the palpable breast mass. In: Harris JR, Lippman ME, Morrow M, Osborne CK, eds. *Diseases of the Breast*. 4th ed. Philadelphia, Pa: Lippincott Williams & Wilkins; 2010:32-41.

Calhoun KE, Lawton TJ, Kim JN, Lehman CD, Anderson BO. Phyllodes tumors. In: Harris JR, Lippman ME, Morrow M, Osborne CK, eds. *Diseases of the Breast*. 4th ed. Philadelphia, Pa: Lippincott Williams & Wilkins; 2010:781-792.

Guray M, Sahin AA. Benign breast diseases: Classification, diagnosis, and management. *Oncologist*. 2006;11;435-449.

Hartmann LC, Sellers TA, Frost MH, et al. Benign breast disease and the risk of breast cancer. *N Engl J Med*. 2005;353:229-237.

Kilbride KE, Newman LA. Lobular Carcinoma In Situ: Clinical Management. In: Harris JR, Lippman ME, Morrow M, Osborne CK, eds. *Diseases of the Breast*. 4th ed. Philadelphia, Pa: Lippincott Williams & Wilkins; 2010:341-347.

Lewis JT, Hartmann LC, Vierkant RA, et al. An analysis of breast cancer risk in women with single, multiple, and atypical papilloma. *Am J Surg Pathol*. 2006;30:665-672.

Santen RJ, Mansel R. Benign breast disorders. *N Engl J Med*. 2005;353:275-285.

Schnitt SJ, Collins LC. Pathology of benign breast disorders. In: Harris JR, Lippman ME, Morrow M, Osborne CK, eds. *Diseases of the Breast*. 4th ed. Philadelphia, Pa: Lippincott Williams & Wilkins; 2010:69-85.

Scott BG, Silberfein EJ, Pham HQ, et al. Rate of malignancies in breast abscesses and argument for ultrasound drainage. *Am J Surg*. 2006;192:869-872.

Last Medical Review: 5/26/2015
Last Revised: 6/10/2015

2015 Copyright American Cancer Society

For additional assistance please contact your American Cancer Society
1-800-227-2345 or www.cancer.org